6. 黃斑部疾患 (Macular Diseases)

黃斑部屬視網膜中央一個區域，主要負責觀看細微視物及辨別顏色。黃斑部出現病理性改變會影響中央視力，導致視物不清、變形、變色等。

數百年前中醫眼科醫書已有類似黃斑疾患記載，因當時未有西醫診斷知識及技術，故只能以患者所描述症狀而判斷病症。例如病人眼外觀無異常，而視物模糊，自覺眼前有一片帶色陰影遮隔，名為〝視瞻有色〞，與西醫〝中心性漿液性脈絡膜視網膜病變〞(或俗稱黃斑積水)相似。

現今中醫眼科已將現代診斷技術融入於中醫眼科診治當中，在治療黃斑疾患時能更清晰得知黃斑區情況，如出血、滲出、疤痕等，在制定治療方案時可更準確，從而提升療效。

黃斑部疾患可對應中醫眼科之「視瞻昏渺」、「視瞻有色」、「暴盲」等病症。黃斑部病變跟中醫之肝、脾、腎有着密切關係，所以治療此類疾患時，常考慮肝、脾、腎為先。

年齡相關性黃斑病變 (Age-related Macular Degeneration)

年齡相關性黃斑病變是現今主要致盲眼疾之一，一般分為乾性及濕性。由於年齡增長，黃斑區出現變異，最初以輕微視物不清或視物疲勞為病徵。

眼底檢查可發現患者視網膜黃斑區出現玻璃膜疣、滲出、新生血管、或出血等。

濕性黃斑病變眼底常出現新生血管滲漏及出血，而導致中央視力及視野模糊、視物變形扭曲；如反覆發作，黃斑區會被嚴重破壞，最後中央視力及視野可完全喪失。

此眼疾可先後影響雙眼，不健康飲食習慣、吸煙、長期暴曬或年齡在五十歲以上人士，都是黃斑病變的高危一群。

中醫眼科治療：

疾病初期利用中醫藥治療能有效改善視力及減輕視物不清所帶來之生活障礙，並減低患者視力持續下降之風險。若黃斑區有出血則可按病情選用止血、涼血、攝血、活血等治法止血及加快瘀血之重吸收，減輕視力不清及日後形成疤痕之後遺症。

病例：

患者(女性，58 歲)自述 1 個月前接受視光檢查時發現左眼視力欠佳，近 2 星期視物模糊加重。右眼有飛花、口乾多飲、心悸。

納可，眠易醒，大便偏乾；停經數年。

檢查：

戴鏡視力：

右：1.0　　左：0.8

Amsler Grid：

右：未見異常　　左：中央部線條重影

生理顯微鏡檢查：

雙眼晶體混濁及玻璃體液化

眼底檢查：

左眼黃斑區玻璃膜疣(圖 21)

舌象：舌紅瘀暗齒痕苔黃，有剝苔　　脈象：細略弦

診斷：左眼年齡相關性黃斑病變　　中醫診斷：左眼視瞻昏渺

證型：肝腎陰虛挾瘀

治法：清熱養陰，活血明目

治療：處方口服中藥菊花、決明子、桑椹子、墨旱蓮、丹參、茯神等。

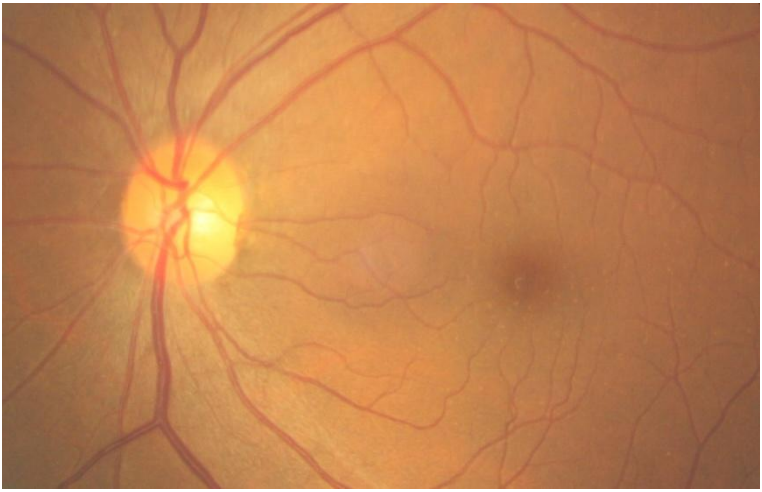

圖 21 左眼黃斑區玻璃膜疣

表 5 年齡相關性黃斑病變病例—視力進程

中醫眼科治療天數	戴鏡視力(右)	戴鏡視力(左)
0	1.0	0.8
4	1.2^{-2}	1.0
11	1.2^{-1}	1.2^{-2}

討論：

此病例為初期年齡相關性黃斑病變，接受中醫眼科治療後 4 天視力已見改善(表 5)，左眼 Amsler Grid 檢查重影已明顯減輕，可見中醫眼科對此病例有明顯改善視力之效果。

濕性年齡相關性黃斑病變
Wet-type Age-related Macular Degeneration

患者(女性，64 歲) 雙眼高度近視(-13D，1300 度近視) ，左眼視力低下多年。右眼被診斷濕性年齡相關性黃斑病變 1 年多，期間接受右眼玻璃體腔內注射 Avastin 十多次及激光治療，平均每月注射一次。未作中醫眼科治療前戴鏡視力：右 0.2^{+1} ，左：數指(60cm)。經中醫眼科廖品正教授治療 3 個月後有所好轉，已將右眼玻璃體腔注射 Avastin 治療週期延至 8 星期。

納眠可，二便常。

既往有抑郁及胃功能失調病史。

檢查：

雙眼晶體混濁

眼底檢查(圖 46 及 圖 47)：右眼後極部變薄，可見視網膜萎縮灶；左眼黃斑區大片疤痕。

舌象：舌淡瘀斑少苔　　脈象：弦細

診斷：雙眼濕性年齡相關性黃斑病變

中醫診斷：雙眼視瞻昏渺

證型：肝腎陰虛，氣滯血郁

治法：滋養肝腎，疏肝理血

治療：處方口服中藥枸杞子、女貞子、墨旱蓮、柴胡、白芍、郁金、制香附、生三七、生蒲黃等。

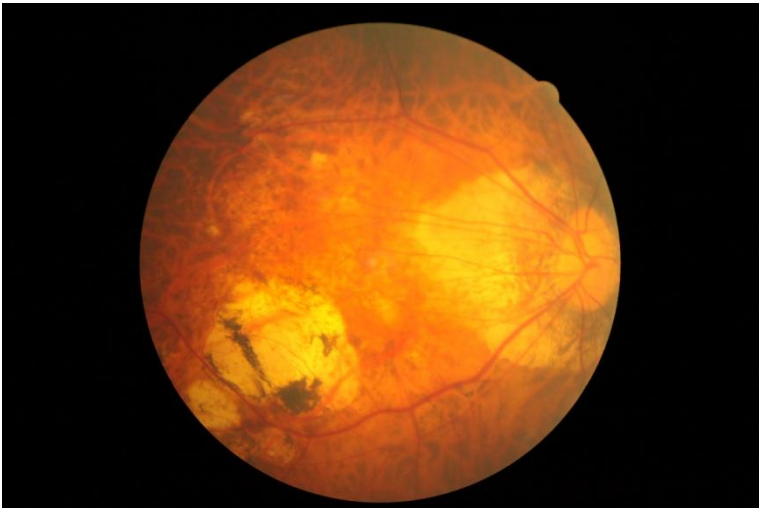

圖 46 濕性年齡相關性黃斑病變病例—右眼眼底相片

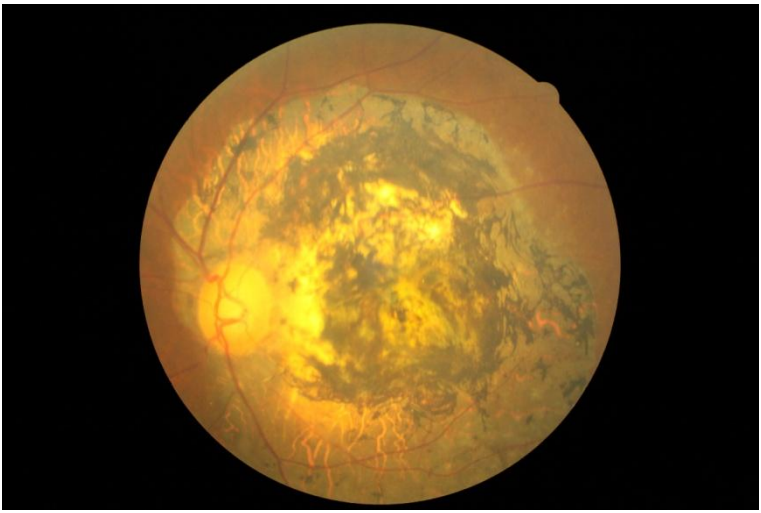

圖 47 濕性年齡相關性黃斑病變病例—左眼眼底相片

討論：

病者未接受中醫眼科治療前，因右眼濕性年齡相關性黃斑病變持續出血及滲漏，須於一年多內反覆注射抗血管內皮生長因子(Anti-VEGF)藥物十多次，約每月一次。開始接受中醫眼科治療(廖品正教授)三個月後，已可將其注射週期延至 8 星期，視力亦略有好轉。其後因廖教授完成多年香港教學工作後，由本人繼續為病者跟進。其間黃斑區仍有反覆滲漏及出血等症狀，需要時仍作球內注射抗血管內皮生長因子藥物，但注射週期續漸延長，至今(已接受中醫治療 2 年多)已 1 年多未需注射，而且視力緩緩改善(表 17)及眼症穩定。

於 2011 年 4 月 10 日覆診時，病者報告 12 天前因玻璃體腔內注射導致玻璃體腔輕度出血而視力下降至 0.2，針對此次出血略為調整中藥處方，服用 3 天(4 月 13 日)後，視力迅速恢復至 0.5^{-1}，可見中醫眼科治療之彈性及配合西醫治療善後之特色。

由此例可見，中醫眼科治療配合西醫玻璃體腔內注射抗血管內皮生長因子藥物，對控制濕性年齡相關性黃斑病變效果明顯。此例經西醫治療配合內服中藥可延長注射週期，減少注射次數。

表 17 濕性年齡相關性黃斑病變病例：視力及摘要

就診日期	中醫眼科治療時間	戴鏡視力(右)	Avastin 注射資訊
3/1/2011	3 個月	0.4^{-2}	上次注射為 8 週前
10/2/2011		0.3^{+1}	注射 11 天，距上次注射 11 週
28/3/2011		0.2^{+2}	注射 4 天，距上次注射 8 週
20/6/2011		0.3^{-2}	注射 4 天，距上次注射 12 週
4/7/2011	9 個月	0.3^{-3}	
22/8/2011		0.3^{-2}	注射 4 天，距上次注射 9 週
19/12/2011		0.5^{-1}	注射 5 天，距上次注射 17 週
9/1/2012	1 .25 年	0.5^{-3}	
10/4/2012		0.2	注射 12 天，距上次注射 15 週。這次注射導致玻璃體腔輕度積血視力明顯下降。針對此次出血調整處方，服 3 天後視力恢復至 0.5^{-1}。
13/4/2012		0.5^{-1}	
16/7/2012	1.75 年	0.5	
26/11/2012	2 年	0.7^{-2}	
27/3/2013		0.6	過去 1 年未需再次注射